

Reconstrucción Canalicular Post-Marzupialización

(*) Dr. Federico Serrano, MD.

(**) Dr. Juanita Catvajal, MD.

Resumen:

Se propone una técnica microquirúrgica para la reconstrucción de los canaliculos que han sido marzupializados, como tratamiento para la canaliculitis crónica.

Esta técnica se basa en el reestablecimiento de la anatomía y fisiología de la vía lagrimal.

Igualmente se sugiere el tratamiento médico para la canaliculitis crónica sustituyendo la marzupialización, evitando la epifora residual que presenta en el 100% de los casos.

Palabras Claves

Marzupialización - Canaliculitis - Elemento de Interposición - Reconstrucción.

La marzupialización canalicular es un procedimiento utilizado para el tratamiento de las canaliculitis de origen infeccioso, causadas con mayor frecuencia por el *Actinomyces Israeli*, etiología esta descrita por Von Graefe en 1854. Este microorganismo es una bacteria anaeróbica y no un hongo como se clasificaba anteriormente. En menor proporción las *Nocardias* y los hongos son igualmente agentes causales de esta patología.

Existen varias teorías acerca de las causas predisponentes para el desarrollo de una infección canalicular; entre ellas la existencia de un divertícu-

lo canalicular, o la obstrucción de la luz debida a cuerpos extraños como pestañas, trozos de metal o material orgánico que penetra los puntos lagrimales quedando atrapados en la luz canalicular, dando así comienzo a un proceso inflamatorio que agregado a sobreinfección origina una canaliculitis crónica de difícil tratamiento.

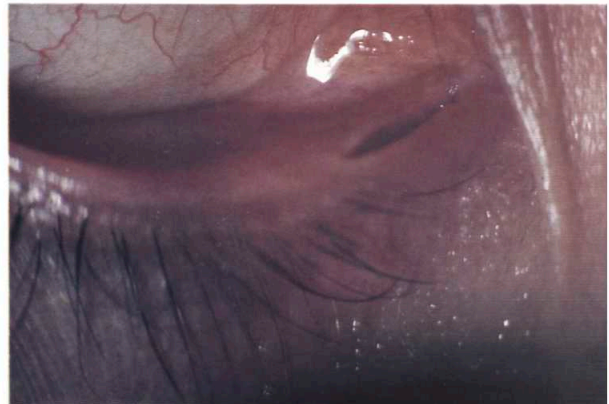


Figura 1 Canaliculo Inferior Marzupializado.

* Jefe Departamento Cirugía Oculoplástica y Orbita Clínica
Barraquer Apartado Aéreo No. 90404 Bogotá - Colombia

** Staff. Departamento Cirugía Oculoplástica y Orbita Clínica
Barraquer Bogotá - Colombia

La enfermedad suele suceder en ambos sexos y con mayor frecuencia se localiza en el canalículo inferior, es poco frecuente en pacientes menores de 10 años. El comienzo es insidioso, usualmente sub-clínico y dura varios meses en expresarse.

El canalículo afectado se encuentra eritematoso, intumesciente y en ocasiones doloroso; se dilata y se llena de un material caseoso de color verde claro, característicamente producido por estos microorganismos. Puede encontrarse un ligero ectropion medial.

La entidad puede manifestarse como una conjuntivitis unilateral que involucra especialmente la conjuntiva nasal y no responde a los antibióticos tópicos. Al realizar presión sobre el canalículo se puede obtener el material caseoso sin dificultad.

En la dacriocistografía se puede evidenciar la dilatación del canalículo, en ocasiones respeta el saco lagrimal y puede observarse un flujo adecuado del medio de contraste por el conducto lacrimo-nasal.

El diagnóstico, clínico se puede confirmar por medio de un extendido que demuestre las hifas pequeñas y finas del *Actinomyces*, el cual debe ser diferenciado de los hongos verdaderos como la *Candida*, el *Fusarium*, los *Aspergillus*, igualmente causales de esta entidad.

Existe una opinión generalizada de que las medicaciones instiladas localmente producen pocos resultados en el tratamiento de esta entidad, como también del éxito obtenido con la marzupialización canalicular.

Algunos autores promueven la realización de canaliculotomías horizontales de 5 a 8 mm. sin comprometer el punto lagrimal, realizando luego un curetaje de la luz canalicular para posteriormente colocar un elemento de interposición tipo varilla de Veirs sobre la cual se sutura inmediatamente la mucosa del canalículo (Weil). (Fig. 1)

Otros autores opinan que no es necesaria la sutura canalicular o la realizan con seda fina sin dejar elementos de interposición

Sin embargo cuando la canaliculectomía no se sutura, se observa con frecuencia una epífora secundaria y permanente por la subsecuente imposibilidad de bombeo debida a la lesión causada en el canalículo.

De tal manera, hemos intentado abolir la marzupialización realizando con éxito un tratamiento que consiste en practicar la expresión suave del

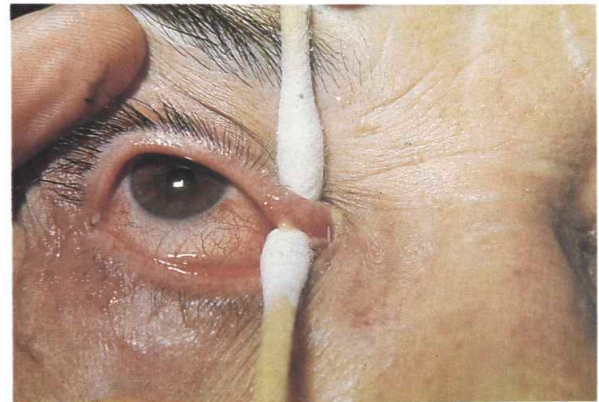

Figura 2 Expresión del canalículo afectado con aplicadores de algodón.

canalículo afectado mediante dos aplicadores de algodón, uno colocado en la porción más nasal del fondo de saco conjuntival y el otro sobre la piel, tratando de evacuar todo el material caseoso contenido en la luz del canalículo. (Fig. 2)

Se realiza posteriormente un lavado de la vía lagrimal con canula y jeringa aplicando colirios antibióticos.

El procedimiento es repetido cada tercer día por espacio de un mes aproximadamente, hasta conseguir la evacuación total del material. En esta forma se cura el proceso infeccioso preservándose la integridad de la estructura canalicular y evitando la epífora residual.

En aquellos casos en los cuales la marzupialización ha sido utilizada, hemos ideado una nueva técnica quirúrgica con el fin de reconstruir la estructura canalicular.




Figura 3 Sutura del primer plano anatómico (muco-mucoso) alrededor de los elementos de interposición.

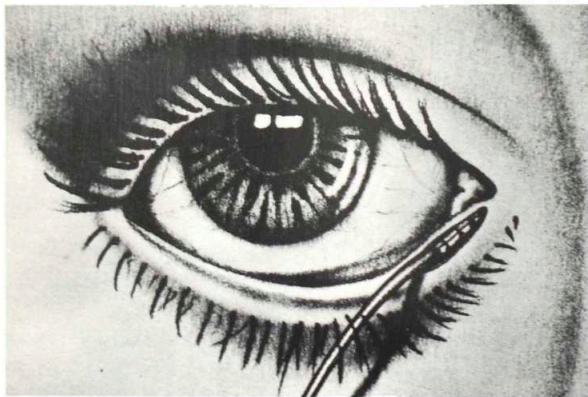


Figura 4 Sutura del segundo plano anatómico (superficial).

Teniendo en cuenta que la luz mucosa del canalículo se encuentra totalmente expuesta, se realizan bajo microscopio y con anestesia general, dos incisiones horizontales con cuchilla de afeitar, paralelas en los bordes externo o muco-cutáneo e interno o muco-mucoso de dicha luz, para de esta forma independizar nuevamente los planos anatómicos y reconstruir la luz canalicular. (Fig. 3)

Se coloca en el canalículo un elemento de interposición que debe llegar hasta el saco lagrimal. Puede ser una varilla de Veirs, de acero inoxidable, de 14 mm. de largo por 1 mm. de diámetro, que lleva unida una seda negra 4-00 monofilamento; o un tubo de Silicona o de Silastic con un diámetro de 1 mm. o menor. Estos elementos sirven de molde para reconstruir sobre ellos la luz

canalicular. (Fig. 4)

Se practica entonces una sutura muco-mucosa de los bordes interno y externo incididos, sobre el elemento de interposición escogido. La sutura se realiza con puntos separados de Perlon o Nylon 10-00, dejando los cabos de sutura muy cortos, a ras del nudo, ya que estarán cubiertos por una nueva sutura muco-cutánea realizada sobre la anterior, también con puntos separados del mismo material.

Estos últimos puntos se dejan con los cabos de sutura de 3 mm. de largo para facilitar el retirarlos a los 10 días del Post-operatorio una vez la cicatrización sea satisfactoria.

El extremo externo del elemento de interposición debe ser manejado con mucho cuidado. En caso de escoger una varilla de Veirs, la seda debe ser orientada en sentido temporal a la varilla, es decir hacia el canto externo, pues si se orienta hacia la nariz, la tracción ejercida podría romper las delicadas suturas, marzupializando nuevamente el canalículo en el post-operatorio inmediato.

Igualmente el extremo externo de los tubos de silicona o de silastic se debe orientar hacia la porción temporal del párpado, fijándolos a la piel con puntos separados del mismo material de sutura o con cinta adhesiva. (Fig. 5)

Los elementos de interposición deben permanecer en posición por espacio de 1 mes mínimo, para que la luz canalicular se mantenga abierta du-

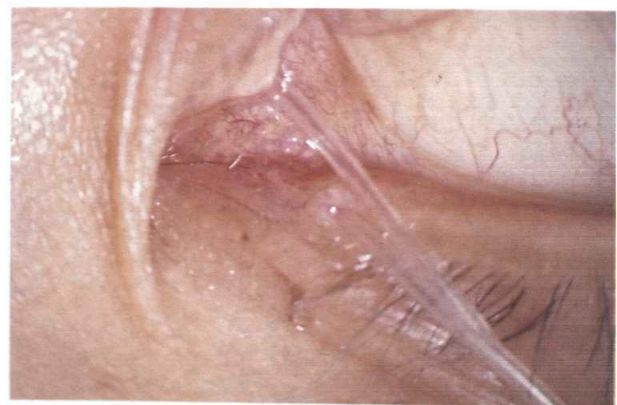

Figura 5 Figura de Silicón en posición en el periodo post-operatorio temprano.

rante el período de cicatrización.

La aplicación de una cascarilla plástica protectora sobre la órbita durante este período de cicatrización previene que traumas involuntarios o rasgado, produzcan la expulsión prematura del material de interposición.

Referencias

1. "Diseases of the upper excretory system". Milder B., Weil B.A. (Editors): The Lacrimal System. Chp 14, pp 125-132. Norwalk Appleton -Century- Crofts, 1983.
2. "Indications for corrections of total obstruction of the lacrimal canaliculus". Veirs, Everett R. (Editor). The Lacrimal System -Diagnosis and treatment; proceedings of the first international symposium. Chp 7, pp 56-57. Saint Louis, C.V. Mosby, 1971.
3. "Disorders of the canaliculi and eyelids". Veirs, Everett R. (Editor). The Lacrimal System -Diagnosis and treatment. Chp 5, pp 54-71. Saint Louis, C.V. Mosby, 1976.
4. L'Appareil Lacrymal. Roger J., Adenis J.P., Bernard J.A., Metaireau, Rény A. pp 266-277. Societé Francaise D'ophthalmologia. Paris, Masson, 1982.
5. Ophthalmic Plastic and Reconstructive Surgery. Smith Byron C., Della Roca Robert C., Nesi Frank A., Lisman Richard D.. Volumen 2, chp 49; pp 956-960. Saint Louis, C.V. Mosby Company 1987.
6. Advances in Ophthalmic Plastic and Reconstructive Surgery. "The Lacrimal System". Volumen 3. Bosniak Stephen L. (Ed), Smith Byron C. "Suppurative Canaliculitis". pp 157-164. Pergamo Press 1984.
7. Ophthalmic Surgery: principles and practice. Spaeth George L. (Ed); with contributions by Benson William E. (et al). Chp 16, pp 578-581. Philadelphia, W.B. Saunders 1990.

Abstract

A new microsurgical technique es proposed for the reconstruccion of the canaliculi which have been formerly marsupialized as a treatment of chronic canaliculi. This surgical technique is focused on the reestablishment of both the anatomy and physiology of the lacrimal pathways.

Also, a medical treatment for chronic canaliculitis is suggested in substitution of marsupialization, avoiding the residual epiphora present in 100% of these cases.
